

CASO

CASE REPORT

NEFROURETERECTOMÍA RADICAL LUMBOSCÓPICA CON RODETE VESICAL ENDOSCÓPICO, EN CÁNCER UROTELIAL DE TRACTO URINARIO SUPERIOR

LUMBOSCOPIC RADICAL NEPHROURETERECTOMY WITH ENDOSCOPIC BLADDER CUFF EXCISION IN AN UPPER URINARY TRACT UROTHELIAL TUMOR

Vladimir E. Vargas-Rocha¹, Patricia Segales-Rojas², Brian Erland Vargas Rocha³

¹Urólogo-Oncólogo, Caja Petrolera de Salud

²Patóloga-Oncóloga, Instituto Gastroenterológico Boliviano-Japonés

³Estudiante de cuarto de la facultad de medicina - UMSS

Correspondencia a:

Vladimir E. Vargas Rocha
Correo electrónico: vladimir.vargas.r@gmail.com
Teléfono: 71729519
ORCID: <https://orcid.org/0000-0002-4455-8773>
<https://orcid.org/0000-0002-3578-6678>
<https://orcid.org/0000-0002-8695-2824>

Palabras clave:
Nefroureterectomía; endoscópica; vejiga

Keywords:
Nephroureterectomy; endoscopic; bladder

Procedencia y arbitraje: no comisionado, sometido a arbitraje externo.

Recibido para publicación:

30 junio 2021

Aceptado para publicación:

30 agosto 2022

Citar como:

Vargas-Rocha VA, Segales-Rojas P, Vargas Rocha BE. Nefroureterectomía radical lumboscópica con rodete vesical endoscópico, en cáncer urotelial de tracto urinario superior. Rev Cient Cienc Med. 2022; 25(1): 68-72

RESUMEN

Los carcinomas uroteliales son el 4to tumor más común. Pueden ubicarse en el tracto urinario inferior (vejiga y uretra) o en el tracto urinario superior (cavidades renales, pelvis renal y uréter).

Presentamos una serie de 3 casos, con cuadro de hematuria macroscópica, documentando tumores uroteliales, realizándose en estos casos un abordaje lumboscópico de riñón y una resección endoscópica del rodete vesical. Se realiza nefroureterectomía lumboscópica con resección de rodete vesical endoscópica transuretral. Los 3 pacientes fueron egresados al segundo día posquirúrgico sin complicaciones y en los tres casos el rodete vesical sin evidencia de actividad tumoral, y actualmente en vigilancia con excelentes resultados oncológicos.

La nefroureterectomía lumboscópica con resección endoscópica del rodete vesical es una técnica reproducible en manos experimentadas, con iguales resultados oncológicos que el abordaje abierto.

ABSTRACT

Urothelial carcinomas are the 4th most common tumor. They can be located in the lower urinary tract (bladder and urethra) or in the upper urinary tract (renal cavities, renal pelvis, and ureter).

We present a series of 3 cases, with a picture of macroscopic hematuria, documenting urothelial tumors, performing in these cases a lumboscopic approach to the kidney and an endoscopic resection of the bladder rim. Lumboscopic nephroureterectomy was performed with transurethral endoscopic bladder rump resection. The 3 patients were discharged on the second postoperative day without complications and in the three cases the bladder rim without evidence of tumor activity, and currently under surveillance with excellent oncological results.

Lumboscopic nephroureterectomy with endoscopic resection of the bladder rim is a reproducible technique in experienced hands, with the same oncological results as the open approach.

INTRODUCCIÓN

Los tumores uroteliales del tracto urinario superior, que se originan en la pelvis renal o en uréter, son lesiones relativamente raras¹. Los tumores de vejiga representan entre el 90 al 95% de los tumores uroteliales y son la neoplasia maligna del tracto urinario más común³.

Los tumores uroteliales del tracto superior (UTUC) son poco comunes y representan solo entre el 5 al 10% de los tumores uroteliales (CU)^{1,6}. Los tumores pielocaliceales (pelvis renal y cavidades renales) son aproximadamente 2 veces más frecuentes que los tumores en uréter^{1,7}. Los UTUC tienen un pico incidencia en individuos de 70 a 90 años y son tres veces más

comunes en hombres.⁸⁻¹² Es poco frecuente la presentación de UTUC con histología pura no neurotelial, pero¹³⁻¹⁵ las variantes están presentes en aproximadamente 25% de los casos^{16,17}. Estas variantes corresponden a tumores de alto grado con peor pronóstico en comparación con los puros. Otras variantes incluyen: carcinomas micropapilares, y sarcomatoides y linfoepiteliomas¹⁸. Sin embargo, se considera estos son considerados como cánceres de riñón y no UTUC.

Los UTUC que invaden la pared muscular suelen tener un mal pronóstico. La supervivencia específica a 5 años es <50% para pT2 / pT3 y <10% para pT4^{1,19}. La edad

avanzada al momento de la cirugía está independientemente asociado con una disminución de la supervivencia específica del cáncer^{1,10}. A pesar de su asociación con la supervivencia, solo la edad no debe impedir un enfoque potencialmente curable¹⁹.

Con esta serie de casos queremos informar, los primeros casos en Bolivia, con este procedimiento, demostrando su factibilidad y reproductibilidad en el ámbito médico, obteniendo mejores resultados estéticos, recuperación inmediata, y adecuado control oncológico de la enfermedad.

PRESENTACIÓN DEL CASO

Presentamos el primer caso de un paciente masculino de 61 años de edad, con antecedente de hipertensión arterial sistémica controlada, con adecuado control, con tabaquismo crónico, quien inicia su padecimiento hace 2 años, con cuadro caracterizado por un cuadro de dolor en región dorsolumbar derecho, tipo cólico, con intensidad 9/10, asociado a hematuria macroscópica total con abundantes coágulos filiformes, motivo por lo que se realizan estudios de gabinete. Se logra documentar por tomografía abdominopélvica simple y contrastada una lesión tumoral en pelvis renal derecha, causa de produciendo hidronefrosis derecha moderada. Realizándose exámenes paraclínicos todos dentro de parámetros normales. Por lo que se decide realizar como procedimiento diagnóstico una ureterorenoscopia flexible y toma selectiva de citologías urinarias derechas, con resultado de múltiples frondas tumorales en pelvis renal derecha, y reporte patológico de citologías positivo a malignidad. Por lo que se realiza nefroureterectomía radical lumboscópica, con rodete vesical endoscópico, con reporte histopatológico de carcinoma urotelial papilar de alto grado en pelvis renal, sin compromiso de la muscular, con rodete vesical libre de tumor.

En el segundo caso presentamos una paciente de sexo femenino de 42 años de edad, sin antecedentes de importancia, que debuta con evento de hematuria macroscópica y presencia de coágulos filiformes, por lo que acude a revisión, realizando tomografía

simple y contrastada con fase excretora, con presencia de lesión tumoral en colector inferior de riñón derecho, por lo que se realiza toma de citologías urinarias selectivas, con reporte de tumor urotelial de alto grado de uréter derecho, decidiendo su programación para cirugía radical, realizándose nefroureterectomía radical lumboscópica, con rodete vesical endoscópico, con reporte histopatológico definitivo de tumor urotelial de alto grado, de 2 cm en colector inferior de riñón derecho, sin invasión a la muscular, con ganglios negativos, y rodete vesical libre de tumor.

El tercer caso se trata de un paciente de sexo masculino, de 58 años de edad, sin antecedentes de importancia, con tabaquismo crónico, que acude con cuadro de hematuria persistente, siendo evaluado por otro médico, recibe tratamiento por crecimiento prostático, sin mejoría de la hematuria, por lo que se realiza tomografía contrastada, documentando tumor urotelial en pelvis renal derecha y colector superior, por lo que se decide su programación directa para RANUX, con rodete vesical endoscópico, presentando al reporte histopatológico de carcinoma urotelial papilar de alto grado de 2 cm en pelvis renal y otra de 1 cm en colector superior, con uréter y rodete vesical libres de tumor.

El procedimiento quirúrgico que se realizó en todos los casos, mediante protocolo establecido de uso general y de manera cotidiana, descritas en los libros, fue bajo anestesia general balanceada, en primer tiempo se introduce resectoscopio, se localiza meato ureteral derecho, con apoyo de un catéter open-end, se realiza resección de meato ureteral (**ver figura. 1**), se completa desinserción de todo el uréter, se retira equipo, colocación de sonda Foley 16 Fr., se coloca al paciente en posición de Israel Bergman izquierdo, protección de puntos de apoyo, se realiza antisepsia dorsolumbar derecho, colocación de campos estériles, se realiza incisión de 3 cm debajo de la punta del décimo segundo arco costal correspondiente al riñón (**ver figura 2**), se incide fascia dorsolumbar mediante pinza Kelly y digital hasta espacio retroperitoneal, se realiza disección de espacio retroperitoneal con apoyo de space-maker, se introduce el primer puerto de trabajo de 10 mm entre el décimo primer arco costal en línea axilar posterior, y otro de 5 mm por

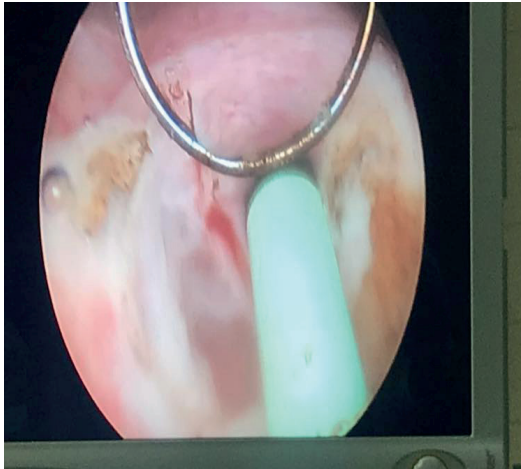

Figura 1: Resección endoscópica de rodete vesical

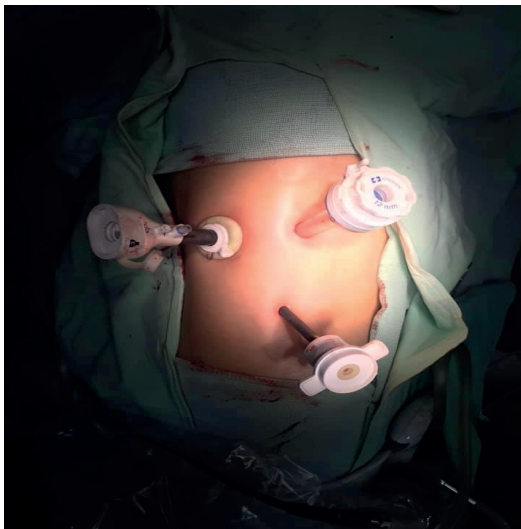


Figura 2: Posición de los puertos lumboscópicos

encima de la cresta iliaca en línea axilar media, se introduce puerto de 10 mm, en sitio de incisión inicial, se fija puerto con punto de Vicryl 1-0, se insufla retroneumoperitoneo con CO2 a 15 mmHg, se realiza lumboscopia, se disecciona respetando fascia de Gerota y grasa perirrenal, se identifica uréter, se disecciona uréter en dirección proximal y distal hasta cruce de vasos ilíacos, se coloca grapa en la parte del uréter más distal, se identifica hilio renal, se disecciona arteria renal y posteriormente vena hasta identificar vena gonadal y venas lumbares las cuales se sellan con energía Bipolar y grapas de titanio, se inicia disección de polo superior, cara anterior y polo inferior hasta completar liberación de unidad real, se coloca Hem-o-Lok en uréter y se corta, se colocan 2 Hem-o-Loks proximales en vena y se corta, se colocan 2 Hem-o-Loks proximales

en arteria y se corta (**ver figura 3**), se procede a traccionar uréter, y se procede a desincertar uréter en su totalidad, se realiza ampliación de incisión de puerto inicial, disección miofiláctica hasta retroperitoneo, se extrae riñón a través de incisión (**ver figura. 4**), se revisa hemostasia, se deja drenaje tubular en lecho quirúrgico y se procede al cierre de incisión con Vicryl 1-0 surgete y piel con puntos Sarnoff 3-0, se verifica hemostasia, se coloca 2 Gelfoams en hilio, se retiran puertos, se afronta fascia dorsolumbar con Vicryl del 1-0, se afronta piel con Nylon 3-0 puntos simple, se cubren heridas quirúrgicas

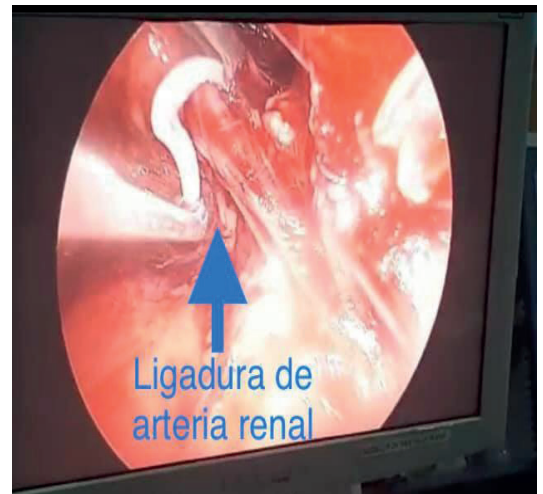

Figura 3: Control vascular, ligadura de arteria y vena renal

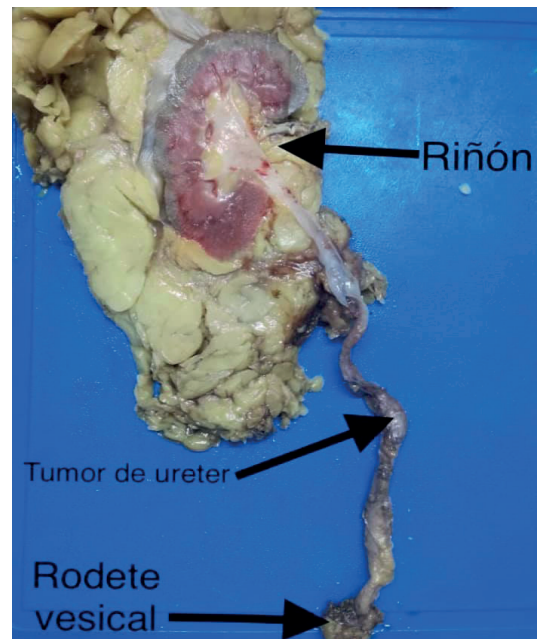


Figura 4: Pieza quirúrgica, riñón con uréter completo y rodete vesical

con apósitos estériles dando por terminado procedimiento quirúrgico. Se dejó la sonda Foley por 10 días, para permitir la cicatrización de la vejiga y el drenaje fue retirado previo a su alta del hospital a las 48 hrs.

A los 9, 12 y 15 meses de seguimiento, los pacientes se encuentran sin evidencia de actividad tumoral, con cistoscopia y citologías de control negativas. El promedio de sangrado fue de 50 ml, el tiempo quirúrgico 120 min, con una estancia de 2 días, todos sin complicaciones y, con excelentes resultados oncológicos.

DISCUSIÓN

Hasta la fecha, no se han realizado grandes estudios prospectivos aleatorizados. Se ha informado sobre los beneficios de LND en UTUC. Aunque este abordaje laparoscópico, ha atraído recientemente un interés considerable, no se lleva a cabo de forma rutinaria en el momento de NUx; Los procedimientos aún se consideran técnicamente difíciles o peligrosos, debido a que la vasculatura alrededor del riñón es complicada. De hecho, recientemente grandes estudios multiinstitucionales han demostrado que solo 26,8–51,4% de los pacientes fueron sometidos a LND^{7,19}. El abordaje extraperitoneal también proporcionó una excelente visualización.

En cuanto al tratamiento quirúrgico, que es el objetivo de la presentación de esta serie de casos, se recomienda la nefroureterectomía radical (RNU) abierta, con escisión del manguito vesical, este tratamiento es el estándar para UTUC de alto riesgo, independientemente de la ubicación del tumor¹⁸, esta cirugía debe cumplir con principios oncológicos, es decir, prevenir siembra del tumor, evitando la entrada en el tracto urinario durante resección⁸. Se realiza la resección del uréter distal y su orificio porque existe un riesgo considerable de recurrencia tumoral en esta área¹⁹.

Eliminación del uréter distal y el manguito vesical son beneficiosos después de la RNU¹. Se han considerado varias técnicas para simplificar la resección del uréter distal, incluida la técnica

de punción, extracción, resección transuretral del uréter intramural, e intususcepción. A excepción de la extracción ureteral, ninguno de estos es inferior a la escisión con manguito vesical^{8,12,18,19}.

Los regímenes de vigilancia se basan en cistoscopia y citología urinaria durante por aproximadamente 5 años^{11,16}. La recurrencia de la vejiga no es una recurrencia distante.

La nefroureterectomía radical laparoscópica, (LNUx) se asocia con menor pérdida de sangre, menos dolor posoperatorio disminuido y menor estadía hospitalaria, con resultados oncológicos comparables a las realizadas en los procedimientos abiertos^{11,12}. Más reciente Actualmente, se ha informado que la nefroureterectomía radical lumboscópica (RANUx) proporcionan resultados similares a los de LNUx^{13,14}. Sin embargo, tanto LNUx como RANUx implican un proceso quirúrgico de dos pasos: 1. Un procedimiento abdominal para nefrectomía; 2. Un procedimiento pélvico para la extracción del uréter distal y el manguito de la vejiga.

CONCLUSIÓN

A través de este trabajo se demuestra con éxito la viabilidad de este abordaje. Hasta donde se conoce, este es el primer informe que se describe en Bolivia, una escisión del manguito vesical por endoscopia y la nefroureterectomía lumboscópica, mediante un abordaje extraperitoneal. Nuestra experiencia demuestra que es una cirugía confiable. Este procedimiento podría proporcionar un tratamiento que debería ser el Gold Standart por abordaje mínimamente invasivo para pacientes con estos tumores. Se debe notar que este tipo de abordaje, es algo que se realiza en países de primer mundo, desde hace más de 10 años, y que en Bolivia aún no se practica con frecuencia, por lo que se debe de incentivar este tipo de manejo en caso de tumores uroteliales del tracto urinario superior.

1. Rouprêt, M., Babjuk, M., Compérat, E., Zigeuner, R., Sylvester, R. J., Burger, M., Cowan, N. C., Gontero, P., Van Rhijn, B., Mostafid, A. H., Palou, J., & Shariat, S. F. (2018). **European Association of Urology Guidelines on Upper Urinary Tract Urothelial Carcinoma: 2017 Update.** *European urology*, 73(1), 111–122. <https://doi.org/10.1016/j.eururo.2017.07.036>
2. Rouprêt, M., Babjuk, M., Compérat, E., Zigeuner, R., Sylvester, R. J., Burger, M., Cowan, N. C., Böhle, A., Van Rhijn, B. W., Kaasinen, E., Palou, J., & Shariat, S. F. (2015). **European Association of Urology Guidelines on Upper Urinary Tract Urothelial Cell Carcinoma: 2015 Update.** *European urology*, 68(5), 868–879. Disponible en: <https://doi.org/10.1016/j.eururo.2015.06.044>
3. Babjuk, M., Böhle, A., Burger, M., Capoun, O., Cohen, D., Compérat, E. M., Hernández, V., Kaasinen, E., Palou, J., Rouprêt, M., van Rhijn, B., Shariat, S. F., Soukup, V., Sylvester, R. J., & Zigeuner, R. (2017). **EAU Guidelines on Non-Muscle-invasive Urothelial Carcinoma of the Bladder: Update 2016.** *European urology*, 71(3), 447–461. Disponible en: <https://doi.org/10.1016/j.eururo.2016.05.041>
4. Siegel, R. L., Miller, K. D., & Jemal, A. (2017). **Cancer Statistics, 2017.** *CA: a cancer journal for clinicians*, 67(1), 7–30. Disponible en: <https://doi.org/10.3322/caac.21387>
5. Cosentino, M., Palou, J., Gaya, J. M., Breda, A., Rodríguez-Faba, O., & Villavicencio-Mavrich, H. (2013). **Upper urinary tract urothelial cell carcinoma: location as a predictive factor for concomitant bladder carcinoma.** *World journal of urology*, 31(1), 141–145. Disponible en: <https://doi.org/10.1007/s00345-012-0877-2>
6. Xylinas, E., Rink, M., Margulis, V., Karakiewicz, P., Novara, G., Shariat, S. F., & Upper Tract Urothelial Carcinoma Collaboration (UTUCC) (2012). **Multifocal carcinoma in situ of the upper tract is associated with high risk of bladder cancer recurrence.** *European urology*, 61(5), 1069–1070. Disponible en: <https://doi.org/10.1016/j.eururo.2012.02.042>
7. Shariat, S. F., Favaretto, R. L., Gupta, A., Fritsche, H. M., Matsumoto, K., Kassouf, W., Walton, T. J., Tritschler, S., Baba, S., Matsushita, K., Bastian, P. J., Martínez-Salamanca, J. I., Seitz, C., Pycha, A., Otto, W., Karakiewicz, P. I., Ficarra, V., & Novara, G. (2011). **Gender differences in radical nephroureterectomy for upper tract urothelial carcinoma.** *World journal of urology*, 29(4), 481–486. Disponible en: <https://doi.org/10.1007/s00345-010-0594-7>
8. Soukup, V., Čapoun, O., Cohen, D., Hernández, V., Babjuk, M., Burger, M., Compérat, E., Gontero, P., Lam, T., MacLennan, S., Mostafid, A. H., Palou, J., van Rhijn, B., Rouprêt, M., Shariat, S. F., Sylvester, R., Yuan, Y., & Zigeuner, R. (2017). **Prognostic Performance and Reproducibility of the 1973 and 2004/2016 World Health Organization Grading Classification Systems in Non-muscle-invasive Bladder Cancer: A European Association of Urology Non-muscle Invasive Bladder Cancer Guidelines Panel Systematic Review.** *European urology*, 72(5), 801–813. Disponible en: <https://doi.org/10.1016/j.eururo.2017.04.015>
9. Soukup, V., Čapoun, O., Cohen, D., Hernández, V., Babjuk, M., Burger, M., Compérat, E., Gontero, P., Lam, T., MacLennan, S., Mostafid, A. H., Palou, J., van Rhijn, B., Rouprêt, M., Shariat, S. F., Sylvester, R., Yuan, Y., & Zigeuner, R. (2017). **Prognostic Performance and Reproducibility of the 1973 and 2004/2016 World Health Organization Grading Classification Systems in Non-muscle-invasive Bladder Cancer: A European Association of Urology Non-muscle Invasive Bladder Cancer Guidelines Panel Systematic Review.** *European urology*, 72(5), 801–813. Disponible en: <https://doi.org/10.1016/j.eururo.2017.04.015>
10. Ni, S., Tao, W., Chen, Q., Liu, L., Jiang, H., Hu, H., Han, R., & Wang, C. (2012). **Laparoscopic versus open nephroureterectomy for the treatment of upper urinary tract urothelial carcinoma: a systematic review and cumulative analysis of comparative studies.** *European urology*, 61(6), 1142–1153. Disponible en: <https://doi.org/10.1016/j.eururo.2012.02.019>
11. Aboumohamed, A. A., Krane, L. S., & Hemal, A. K. (2015). **Oncologic Outcomes Following Robot-Assisted Laparoscopic Nephroureterectomy with Bladder Cuff Excision for Upper Tract Urothelial Carcinoma.** *The Journal of urology*, 194(6), 1561–1566. Disponible en: <https://doi.org/10.1016/j.juro.2015.07.081>
12. Badani, K. K., Rothberg, M. B., Bergman, A., Silva, M. V., Shapiro, E. Y., Nieder, A., Patel, T., & Bhandari, A. (2014). **Robot-assisted nephroureterectomy and bladder cuff excision without patient or robot repositioning: description of modified port placement and technique.** *Journal of laparoendoscopic & advanced surgical techniques. Part A*, 24(9), 647–650. Disponible en: <https://doi.org/10.1089/lap.2013.0251>
13. Hemal, A. K., Stansel, I., Babbar, P., & Patel, M. (2011). **Robot-assisted nephroureterectomy and bladder cuff excision without intraoperative repositioning.** *Urology*, 78(2), 357–364. Disponible en: <https://doi.org/10.1016/j.urology.2010.12.075>
14. Lee, J. Y., Kim, S. J., Moon, H. S., Kim, Y. T., Lee, T. Y., & Park, S. Y. (2011). **Initial experience of laparoendoscopic single-site nephroureterectomy with bladder cuff excision for upper urinary tract urothelial carcinoma performed by a single surgeon.** *Journal of endourology*, 25(11), 1763–1768. Disponible en: <https://doi.org/10.1089/end.2010.0729>
15. Lee, Z., Cadillo-Chavez, R., Lee, D. I., Llukani, E., & Eun, D. (2013). **The technique of single stage pure robotic nephroureterectomy.** *Journal of endourology*, 27(2), 189–195. Disponible en: <https://doi.org/10.1089/end.2012.0394>
16. Zargar, H., Krishnan, J., Autorino, R., Akca, O., Brandao, L. F., Laydner, H., Samarasekera, D., Ko, O., Haber, G. P., Kaouk, J. H., & Stein, R. J. (2014). **Robotic nephroureterectomy: a simplified approach requiring no patient repositioning or robot redocking.** *European urology*, 66(4), 769–777. Disponible en: <https://doi.org/10.1016/j.eururo.2014.02.060>
17. Kondo, T., & Tanabe, K. (2012). **Role of lymphadenectomy in the management of urothelial carcinoma of the bladder and the upper urinary tract.** *International journal of urology : official journal of the Japanese Urological Association*, 19(8), 710–721. Disponible en: <https://doi.org/10.1111/j.1442-2042.2012.03009.x>
18. Mason, R. J., Kassouf, W., Bell, D. G., Lacombe, L., Kapoor, A., Jacobsen, N., Fairey, A., Izawa, J., Black, P., Tanguay, S., Chin, J., So, A., Lattouf, J. B., Saad, F., Matsumoto, E., Drachenberg, D., Cagiannos, I., Fradet, Y., & Rendon, R. A. (2012). **The contemporary role of lymph node dissection during nephroureterectomy in the management of upper urinary tract urothelial carcinoma: the Canadian experience.** *Urology*, 79(4), 840–845. Disponible en: <https://doi.org/10.1016/j.urology.2011.11.058>
19. Kanno, T., Kobori, G., Kubota, M., Funada, S., Haitani, T., Okada, T., Higashi, Y., Moroi, S., & Yamada, H. (2018). **Standardized and Simplified Retroperitoneal Lymph Node Dissection During Retroperitoneal Laparoscopic Radical Nephroureterectomy for Urothelial Carcinoma of the Upper Ureter or Renal Pelvis: En Bloc Resection Technique.** *Urology*, 112, 85–91. Disponible en: <https://doi.org/10.1016/j.urology.2017.11.001>